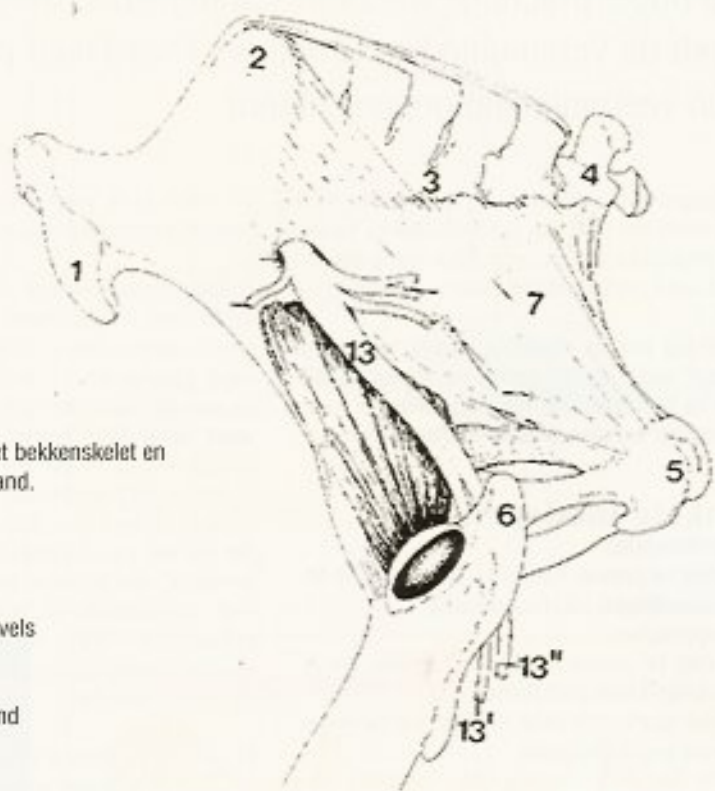


Het scheve bekken

Tekst & Foto's: Rodinde Hoogenraad

Wanneer we naar een paard kijken letten we altijd op de stand en de beweging van de benen, maar slechts weinig mensen letten goed op de positie, de stand en de beweeglijkheid van het bekken.



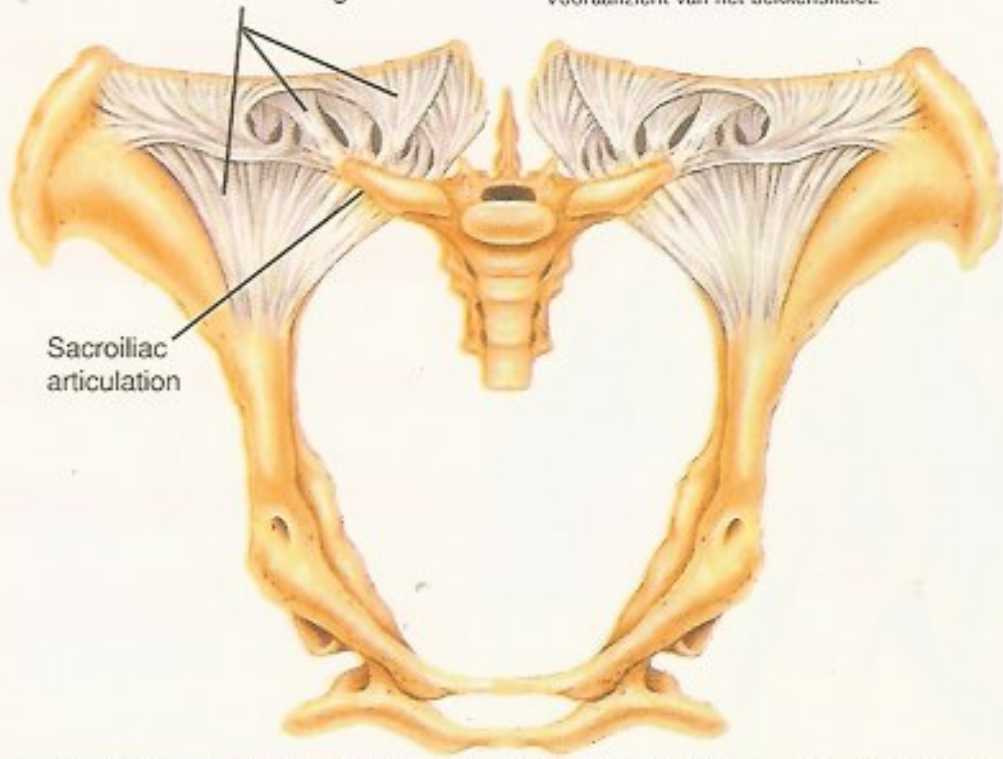
Zij aanzicht van het bekken skelet en de brede bekkenband.

1. Tuber coxae
2. Tuber sacrale
3. Sacrum
4. Eerste staartwervels
5. Zitbeenknobbel
6. Bovenbeen
7. Brede bekkenband
13. Zenuw

Ventral sacroiliac ligament

Vooraanzicht van het bekken skelet.

Sacroiliac articulation



Het bekken van het paard is een groot benign onderdeel van het skelet, dat de verbinding vormt tussen wervelkolom en het achterbeen. De verbinding van de achterbenen met het bekken wordt gevormd door het heupgewricht, het iliosacraalgewricht en de omliggende spieren en ligamenten. Het bekken bestaat aan de bovenkant uit het sacrum en de eerste staartwervels, aan de zijkant uit het ileum en de brede bekkenband (iliosacrale ligament) en aan de onderkant uit drie vergroeide bekkenbeenderen. De lendenwervels zijn verbonden met het bekken via het iliosacrale gewricht. Het rectum en de afvoerbuisen van het urogenitaal apparaat, alsmede een aantal belangrijke bloedvaten en zenuwen, lopen door de bekkenholte heen. De gluteus spieren en de broekspieren, die het bekken bedekken, zijn bij het paard zeer omvangrijk. Daardoor is het moeilijk om de skeletonderdelen van het bekken te voelen. De beide Tuber Coxae, links en rechts, kunnen makkelijk gevoeld worden. Aan de bovenkant zien we de Tuber Sacrale uitsteken. Vooral wanneer een paard minder bespierd is, kunnen deze zeer uitsteken. De zitbeenknobbel kan bij het paard niet gevoeld worden.